AUTOMATYKA • 2009 • Tom 13 • Zeszyt 3

Anna Fabijańska*, Michał Postolski*, Marcin Janaszewski*, Laurent Babout*

Analiza porównawcza algorytmów segmentacji drzewa oskrzelowego

1. Wprowadzenie

Tomografia komputerowa (CT – *Computer Tomography*) jest z powodzeniem wykorzystywana przez współczesne aplikacje medyczne w diagnostyce wielu schorzeń. Jednym z jej popularnych zastosowań jest wykorzystanie tomogramów (tj. obrazów uzyskanych z tomografu komputerowego) w badaniach chorób układu oddechowego, a w szczególności POChP – przewlekłej obturacyjnej choroby płuc (COPD – *Chronic Obstructive Pulmonary Disease*), która stanowi wspólną nazwę dla wielu patologicznych zmian układu oddechowego, charakteryzujących się zmniejszeniem przepustowości oskrzelowej w wyniku np. astmy oraz innych chorób oskrzeli [1].

Grubość ściany oskrzeli oraz średnica ich światła mogą dostarczyć istotnych informacji na temat wielu chorób układu oddechowego, dlatego identyfikacja oskrzeli w trójwymiarowych tomogramach klatki piersiowej oraz dokładny pomiar ich właściwości jest bardzo ważnym krokiem w wielu klinicznych aplikacjach i badaniach fizjologicznych [2–3].

Tradycyjnie analiza wolumetrycznych obrazów CT obszaru klatki piersiowej jest wykonywana przez specjalistę radiologa, który manualnie rozpoznaje zmiany chorobowe w obszarze oskrzeli. Jednakże analizowanie blisko 500 przekrojów poprzecznych pokrywających obszar klatki piersiowej jest bardzo męczące i zbyt czasochłonne jak na codzienną praktykę medyczną. Co więcej, analiza wykonywana w ten sposób pozwala jedynie na jakościowe określenie zmian chorobowych w obszarze oskrzeli; ich ilościowy opis jest praktycznie niemożliwy. Dlatego głównym celem współczesnych aplikacji klinicznych jest dostarczenie wygodnego narzędzia do pomiaru i ilościowego opisu właściwości oskrzeli. Podstawowym wyzwaniem dla tego typu aplikacji jest segmentacja drzewa oskrzelowego z wolumetrycznych obrazów CT.

Segmentacja drzewa oskrzelowego jest zadaniem niezwykle trudnym. Spowodowane jest to niejednorodnością światła oskrzeli, licznymi artefaktami wynikającymi z niedoskonałości metod akwizycji obrazu, np. szumy, artefakty ruchowe, oraz właściwościami ana-

* Katedra Informatyki Stosowanej, Politechnika Łódzka

tomicznymi, np. sąsiedztwo naczyń krwionośnych powodujące zmiany jasności wzdłuż ścian oskrzeli.

W niniejszym artykule rozważono problem segmentacji drzewa oskrzelowego z wolumetrycznych (trójwymiarowych) tomogramów klatki piersiowej. W szczególności porównano dwie autorskie metody segmentacji oskrzeli wykorzystujące zmodyfikowany algorytm rozrostu obszaru.

2. Drzewo oskrzelowe

Drzewo oskrzelowe to część układu oddechowego. Ma ono postać zespołu rozgałęziających się rurek, których zadaniem jest doprowadzenie powietrza do płuc.

Drzewo oskrzelowe rozpoczyna się tchawicą, która na wysokości czwartego krążka międzykręgowego dzieli się na dwa oskrzela główne: oskrzele główne prawe oraz oskrzele główne lewe. Oskrzela główne rozgałęziają się na oskrzela o mniejszej średnicy, które dają początek jeszcze węższym oskrzelikom. Najdrobniejsze z oskrzelików zakończone są pęcherzykami płucnymi. Kolejne podziały drzewa oskrzelowego określają rząd oskrzeli.

Poglądowy schemat budowy drzewa oskrzelowego przedstawiony jest na rysunku 1. Wykorzystane na rysunku oznaczenia są następujące: tchawica (1), oskrzele główne lewe (2a), oskrzele główne prawe (2b), oskrzeliki (3), pęcherzyki płucne (4).

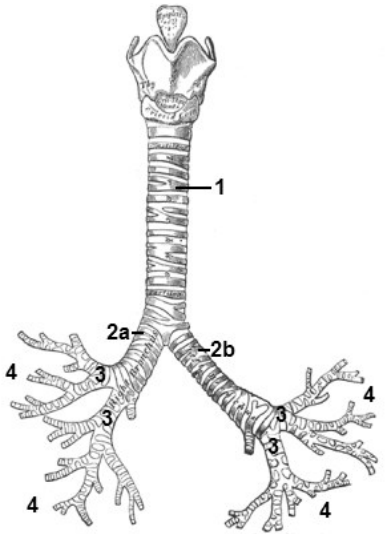

Rys. 1. Poglądowy schemat budowy drzewa oskrzelowego; 1 – tchawica, 2a – oskrzele główne lewe, 2b – oskrzele główne prawe, 3 – oskrzeliki, 4 – pęcherzyki płucne

Ściana oskrzeli zbudowana jest z ułożonych okrężnie kurczliwych włókien mięśniowych. Światło oskrzeli wypełnione jest powietrzem.

3. Dane obrazowe

W niniejszym artykule analizie poddano wolumetryczne tomogramy uzyskane ze tomografu komputerowego GE LightSpeed VCT. Na każdy tomogram składało się około 450 dwuwymiarowych przekrojów poprzecznych klatki piersiowej wykonanych w odstępach co 0,625 mm. Każdy z przekrojów był 16-bitowym monochromatycznym obrazem o rozdzielczości 512×512 pikseli. Kolejne dwuwymiarowe przekroje poprzeczne zostały ułożone w stos, tworząc trójwymiarową przestrzeń. Przykładowy przekrój wraz z zaznaczonymi elementami anatomicznymi w obszarze klatki piersiowej przedstawiony został na rysunku 2.

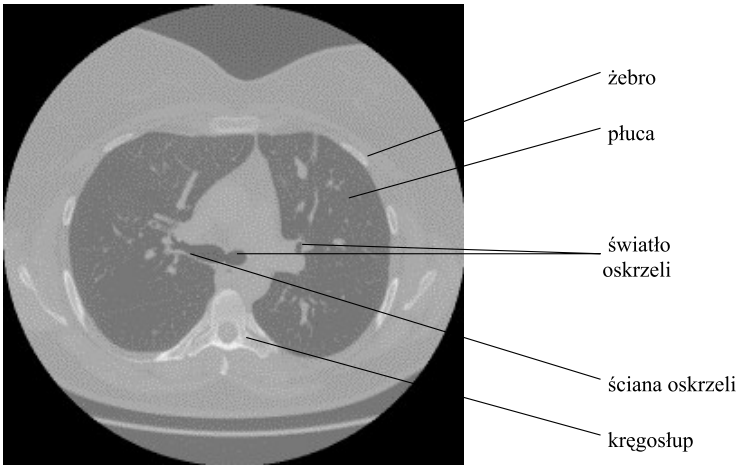

Rys. 2. Przykładowy przekrój poprzeczny klatki piersiowej z zaznaczonymi najważniejszymi elementami anatomicznymi

4. Segmentacja drzewa oskrzelowego

Segmentacja drzewa oskrzelowego z trójwymiarowych tomogramów klatki piersiowej jest jednym z wyzwań współczesnych aplikacji medycznych. Przedstawione dotychczas metody w większości wykorzystują algorytm segmentacji przez rozrost obszaru działający w trzech wymiarach [4–9].

Na tomogramach klatki piersiowej pola odpowiadające wypełnionemu powietrzem światłu oskrzeli są znacząco mniej jasne niż pola odpowiadające otaczającej go ścianie oskrzeli zbudowanej z gęstej tkanki mięśniowej. W związku z tym, w idealnym przypadku segmentacji kompletnego drzewa oskrzelowego można dokonać za pomocą klasycznego algorytmu rozrostu obszaru, zaczynając od punktu startowego (ziarna) zlokalizowanego w środku tchawicy na jednym z pierwszych przekrojów, a następnie dołączając do niego sąsiadujące woksele o podobnych właściwościach. Ideę tę przedstawiono na rysunku 3.

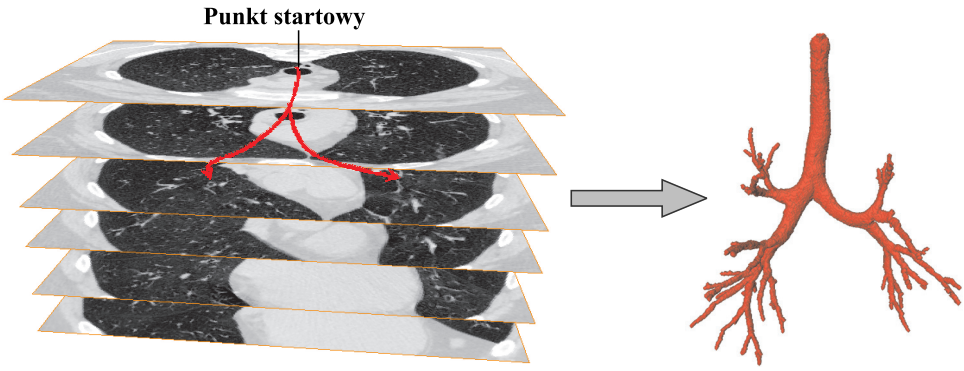

Rys. 3. Idea segmentacji drzewa oskrzelowego z trójwymiarowych tomogramów klatki piersiowej z wykorzystaniem algorytmu segmentacji przez rozrost obszaru

Niestety, tak zbudowany algorytm w większości przypadków nie wygeneruje poprawnych wyników. Spowodowane jest to głównie występowaniem nieciągłości ścian oskrzeli, przez co algorytm rozrostu obszaru ma skłonności do wycieków do płuc [10]. Dodatkowo różnice jasności na różnych poziomach podziału drzewa utrudniają właściwy dobór optymalnych parametrów algorytmu.

Problemem są w tym wypadku niedoskonałości współczesnych tomografów komputerowych, które często wzmacniają szum, pogarszając tym jakość obrazów CT. W szczególności następuje utrata rozdzielczości przestrzennej obrazów, której efektem w przypadku tomogramów klatki piersiowej są nieciągłości ścian oskrzeli wyższego rzędu. Ponieważ jasności przypisane do obszaru światła oskrzeli i obszaru płuc są bardzo zbliżone, jeden piksel nieciągłości ściany powoduje wyciek algorytmu segmentacji przez rozrost obszaru do płuc. Efekt ten przedstawiony został na rysunku 4.

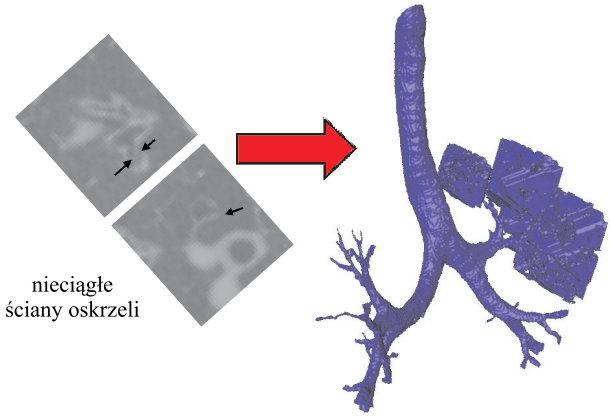

Rys. 4. Wyciek algorytmu segmentacji poprzez rozrost obszaru do płuc w wyniku nieciągłości ścian oskrzeli

Podstawowym wyzwaniem podczas segmentacji drzewa oskrzelowego jest więc opracowanie takiego algorytmu, który wysegmentuje możliwie dużo gałęzi drzewa oskrzelowego, unikając jednocześnie wycieków do płuc (por. rys. 4). Mając to na uwadze, w dalszej części artykułu przedstawiono i porównano dwie autorskie metody segmentacji drzewa oskrzelowego przez rozrost obszaru, wykorzystujące różne techniki zapobiegania wyciekom algorytmu do płuc.

5. Autorskie algorytmy segmentacji

5.1. Algorytm 1 – Rozrost obszaru z uprzednim zamykaniem otworów

W pierwszym z rozważanych algorytmów w celu uniknięcia wycieków do płuc najpierw eliminowane są nieciągłości w ścianach oskrzeli i dopiero wtedy uruchamiany jest algorytm rozrostu obszaru. Do usunięcia nieciągłości wykorzystano szybki algorytm zamykania otworów w trójwymiarowych obiektach wolumetrycznych [11].

Prezentowaną metodę można przedstawić za pomocą następujących kroków:

1. Segmentacja ścian oskrzeli.
2. Zamknięcie otworów w ścianach oskrzeli.
3. Modyfikacja oryginalnych danych wejściowych przy użyciu obrazu zawierającego zamknięte ściany.
4. Właściwa segmentacja drzewa oskrzelowego za pomocą algorytmu rozrostu obszaru.

Pierwszy krok prezentowanego algorytmu polega na segmentacji ścian oskrzeli, które na późniejszym etapie zostaną poddane procesowi zamykania otworów. Segmentacja wykonywana jest za pomocą prostej techniki progowania obrazu. Kluczowy jest dobór odpowiednich wartości progów. W tym celu automatycznie analizowany jest globalny histogram obrazu i identyfikowany jest obszar zawierający poziomy jasności odpowiadające wewnętrznym powierzchniom ścian oskrzeli.

Następnie zamykane są otwory w wysegmentowanych ścianach za pomocą zamykania otworów w obiektach 3D, a uzyskany wynik łączony jest z oryginalnymi danymi. Dzięki tej operacji dane pochodzące z tomografu komputerowego posiadają ciągłe ściany oskrzeli o jednakowej i znanej wartości jasności na różnych poziomach podziału drzewa. Jest to idealna sytuacja dla klasycznego algorytmu rozrostu obszaru, który uruchomiony na ostatnim etapie pierwszego z proponowanych algorytmów dokonuje ostatecznej segmentacji. Szczegółowy opis pierwszego algorytmu można znaleźć w [12].

5.2. Algorytm 2 – Rozrost obszaru ograniczony przez gradient

Drugi z rozważanych algorytmów w celu zmniejszenia prawdopodobieństwa wycieków segmentacji do płuc wykorzystuje gradient morfologiczny [13]. W algorytmie tym rozrost obszaru uruchomiany jest dwukrotnie.

Kolejne kroki drugiego z rozważanych algorytmów są następujące:

1. Wstępna segmentacja drzewa oskrzelowego.
2. Określenie potencjalnej lokalizacji odległych oskrzeli.
3. Segmentacja odległych oskrzeli w obszarach określonych w poprzednim kroku.

Wykorzystywany w kroku pierwszym algorytm rozrostu obszaru ma na celu segmentację jedynie przybliżonego drzewa oskrzelowego (tj. zawierającego oskrzela maksymalnie 5. rzędu). Dlatego też, jako dane wejściowe na tym etapie w wykorzystywane są tomogramy po filtracji medianowej, natomiast rozrost obszaru wykonywany jest z zastosowaniem bardzo ostrych kryteriów.

W kolejnym kroku algorytmu na podstawie oryginalnego tomogramu budowany jest morfologiczny gradient. Wydobywa on z obrazu ostre zmiany jasności obrazu, związane między innymi ze ścianami oskrzeli. Gradient, po globalnym progowaniu (z wykorzystaniem algorytmu ISODATA) oraz erozji (z wykorzystaniem małego elementu strukturalnego) stanowi mapę określającą potencjalne lokalizacje oskrzeli wyższego rzędu.

W ostatnim etapie algorytmu drugi raz uruchamiana jest segmentacja przez rozrost obszaru. Tym razem jednak wykorzystywany jest oryginalny (nieprzetworzony wstępnie) tomogram. Co więcej, analizie poddawane są jedynie woksele leżące w tych obszarach wskazywanych przez morfologiczny gradient, które są styczne do drzewa oskrzelowego zbudowanego w pierwszym kroku algorytmu. Szczegółowy opis drugiego algorytmu można znaleźć w [14].

Schematy blokowe obydwu autorskich algorytmów przedstawiono na rysunku 5.

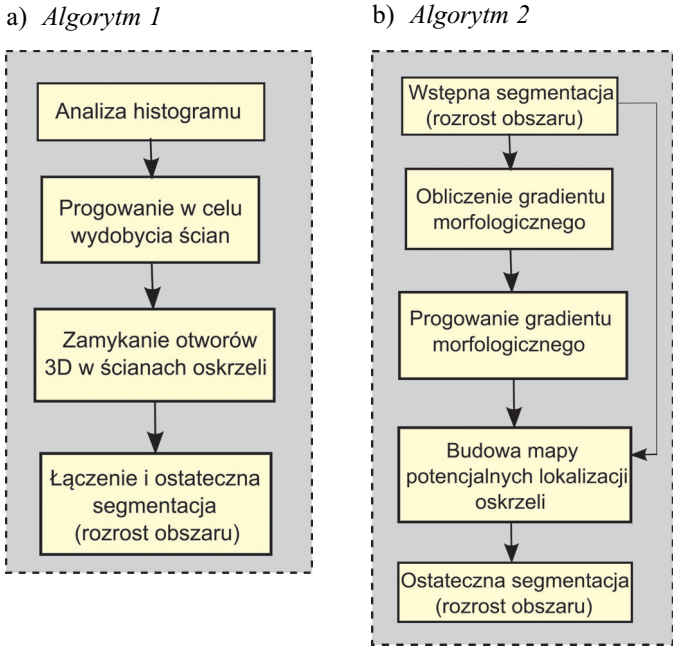

Rys. 5. Schematy blokowe porównywanych algorytmów segmentacji drzewa oskrzelowego

W szczególności, na rysunku 5a widoczny jest schemat algorytmu wykorzystującego zamykanie otworów (*Algorytm 1*), natomiast na rysunku 5b przedstawiono schemat algorytmu wykorzystującego gradient morfologiczny (*Algorytm 2*).

6. Wyniki

Wyniki zastosowania obydwu autorskich algorytmów do segmentacji drzewa oskrzelowego z przykładowych tomogramów klatki piersiowej (oznaczonych kolejno: PA1, PA2 oraz PA3) przedstawiono na rysunku 6.

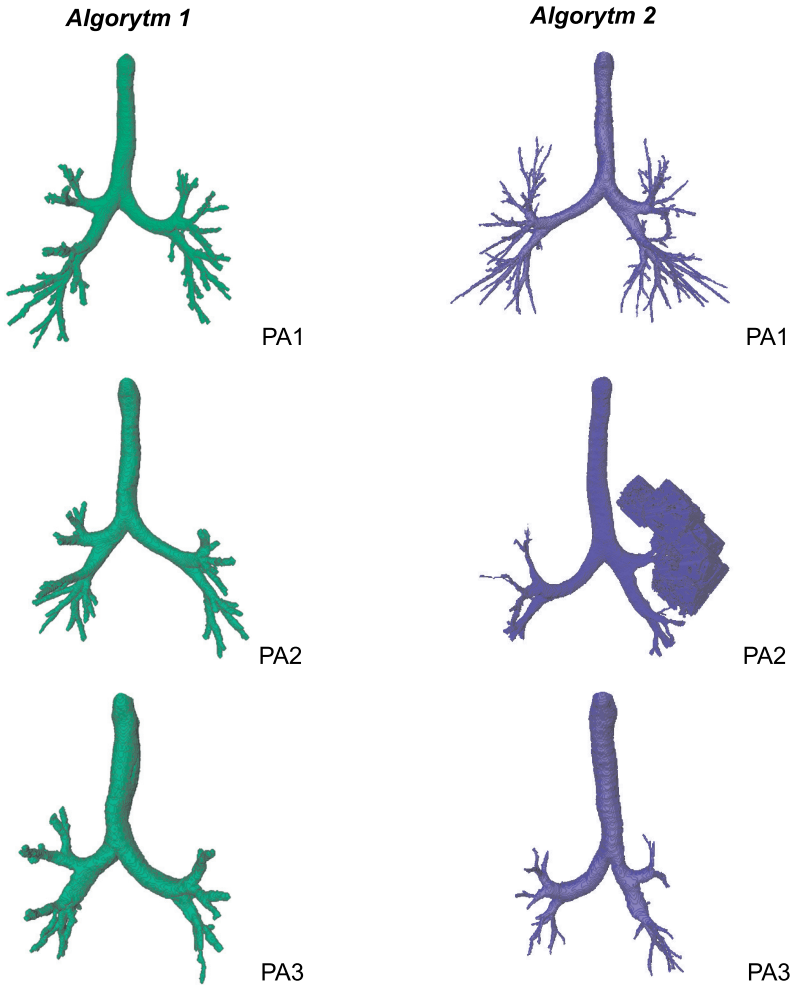

Rys. 6. Porównanie wyników rozważanych algorytmów segmentacji drzewa oskrzelowego dla przykładowych tomogramów klatki piersiowej

Analogicznie jak poprzednio, oznaczenie *Algorytm 1* odnosi się do wyników otrzymanych przez metodę wykorzystującą zamykanie otworów (por. rozdz. 5.1), natomiast oznaczenie *Algorytm 2* do wyników metody wykorzystującej gradient morfologiczny, jako czynnik ograniczający możliwość wycieku segmentacji do płuc (por. rozdz. 5.2).

Do porównania wybrano takie dane wejściowe, które pozwoliły zaprezentować charakterystyczne cechy każdego z analizowanych algorytmów.

W tabeli 1 przedstawiono porównanie istotnych parametrów rozważanych algorytmów segmentacji drzewa oskrzelowego. W szczególności uwzględniono: średni czas działania algorytmu, maksymalny wykryty rząd podziału, maksymalny wykryty po obu stronach drzewa rząd oskrzeli oraz maksymalny poziom, na którym wykryte zostały wszystkie oskrzela.

Tabela 1
Porównanie wyników rozważanych algorytmów segmentacji drzewa oskrzelowego dla przykładowych tomogramów klatki piersiowej

	PA1		**PA2**		**PA3**	
	Alg.1	Alg.2	Alg.1	Alg.2	Alg.1	Alg.2
Czas działania algorytmu	6 min	8 min	5 min	–	4 min	7 min
Maksymalny wykryty rząd oskrzeli	10	10	8	–	6	7
Maksymalny wykryty po obu stronach drzewa rząd oskrzeli	9	9	7	–	6	6
Maksymalny poziom ze wszystkimi wykrytymi oskrzelami	5	6	5	–	4	5

Wyniki przedstawione na rysunku 6 oraz w tabeli 1 wyraźnie pokazują, że wyniki dostarczane przez każdy z analizowanych algorytmów różnią się dokładnością. Nie jest jednak możliwe wskazanie, który z algorytmów jest lepszy, gdyż uzyskiwane wyniki segmentacji zależą od właściwości danych wejściowych.

Algorytm wykorzystujący gradient morfologiczny (*Algorytm 2*) potrafi wysegmentować z tomogramów klatki piersiowej więcej podziałów drzewa oskrzelowego oraz w konsekwencji znacznie więcej gałęzi wyższego rzędu. Odbywa się to jednak kosztem długiego czasu działania. Natomiast algorytm segmentacji wykorzystujący metodę zamykania otworów (*Algorytm 1*) jest zdecydowanie szybszy i bardziej niezawodny. Jednakże specyfika algorytmu zamykanie otworów zmniejsza liczbę wykrytych oskrzeli wyższego rzędu.

7. Podsumowanie

W niniejszym artykule rozważono problem segmentacji drzewa oskrzelowego z trójwymiarowych tomogramów klatki piersiowej. W szczególności zaprezentowano i porów-

nano dwa autorskie algorytmy działające przez rozrost obszaru, lecz wykorzystujące różne metody w celu uniknięcia wycieków do płuc.

Każda z zaprezentowanych metod segmentacji posiada zalety i wady. Obydwie jednak dostarczają wyników z dokładnością wystarczającą dla większości aplikacji klinicznych dokonujących ilościowego opisu drzewa oskrzelowego.

Podziękowania

Anna Fabijańska jest stypendystą projektu „Innowacyjna dydaktyka bez ograniczeń – zintegrowany rozwój Politechniki Łódzkiej – zarządzanie uczelnią, nowoczesna oferta edukacyjna i wzmacnianie zdolności do zatrudniania, także osób niepełnosprawnych" współfinansowany przez Unię Europejską w ramach Europejskiego Funduszu Społecznego.

Literatura

[1] American Thoracic Society Statement, *Standards for the Diagnosis and Care of Patients with Chronic Obstructive Pulmonary Disease*. Am. J. Respir. Crit. Care Med., 152, 1995, S77–121.

[2] Nakano Y., Muro S., Sakai H., Hirai T., Chin K., Tsukino M., Nishimura K., Itoh H., Paré P.D., Hogg J.C., Mishima M., *Computed Tomographic Measurements of Airway Dimensions and Emphysema in Smokers Correlation with Lung Function*. Am. J. Respir. Crit. Care Med., 162(3), 2000, 1102–1108.

[3] Berger P., Perot V., Desbarats P., Tunon-de-Lara J.M., Marthan R., Laurent F., *Airway Wall Thickness in Cigarette Smokers: Quantitative Thin-Section CT Assessment*. Radiology, 235(3), 2005, 1055–1064.

[4] Felita C.I., Pręteux F., Beigelman-Aubry C., Grenier P., *Pulmonary Airways: 3-D Reconstruction from Multislice CT and Clinical Investigation*. IEEE Trans. Med. Imag., 23(11), 2004, 1353–1364.

[5] Park W., Hoffman E.A., Sonka M., *Segmentation of Intrathoracic Airway Trees: A Fuzzy Logic Approach*. IEEE Trans. Med. Imag., 17(4), 1998, 489–497.

[6] Sonka M., Park W., Hoffman E., *Rule-Based Detection of Intrathoracic Airway Trees*. IEEE Trans. Med. Imag., 15(3), 1996, 314–326.

[7] Graham M.W., Gibbs J.D., Higgins W.E., *Robust system for Human Airway-Tree Segmentation*. SPIE Med. Imag. 2008: Image Processing, San Diego, CA, USA, 2008, 6914, 69141J-1-69141J-18.

[8] Chiplunkar R., Reinhardt J.M., Hoffman E.A., *Segmentation and Quantitation of the Primary Human Airway Tree*. SPIE Med. Imag. 1997: Image Processing, San Diego, CA, USA, 3033, 1997, 403–414.

[9] Tozaki T., Kawata Y., Niki N., Ohmatsu H., Kakinuma R., Eguchi K., Kaneko M., Moriyama N., *Pulmonary Organs Analysis for Differential Diagnosis Based on Thoracic Thin-Section CT Images*. IEEE Trans. Nuclear Science, 45(12), 1998, 3075–3082.

[10] Tschirren J., McLennan G., Palagyi K., Hoffman E.A., Sonka M., *Matching and anatomical labeling of human airway tree*. IEEE Trans. Med. Imag., 24(12), 2005, 1540–1547.

[11] Aktouf Z., Bertrand G., Perroton L., *A three-dimensional holes closing algorithm.* Pattern Recognition Letters, 23(5), 2002, 523–531.

[12] Postolski M., Janaszewski M., Fabijańska A., Babout L., Couprie M., Jędrzejczyk M., Stefańczyk L., *Reliable Airway Tree Segmentation Based on Hole Closing in Bronchial Walls.* Computer Recognition Sys. 3, AISC 57, 2009, 417–424.
[13] Gonzalez R.C., Woods R.E., *Digital Image Processing*. Prentice Hall, USA, 2007.
[14] Fabijańska A., Janaszewski M., Postolski M., Babout L., *Airway Tree Segmentation from CT Scans Using Gradient-Guided 3D Region Growing*. 14th Iberoamerican Congress on Pattern Recognition, CIARP 2009, Guadalajara, Jalisco, México, 2009 (zgłoszony).